

ΣΑΡΚΩΜΑΤΑ ΚΕΦΑΛΗΣ ΚΑΙ ΤΡΑΧΗΛΟΥ ΚΑΙ ΑΝΑΣΚΟΠΗΣΗ ΤΗΣ ΒΙΒΛΙΟΓΡΑΦΙΑΣ

Μ.Σκολαρίκου¹, Π.Διαμαντόπουλος¹, Θ.Νικολαΐδου¹, Ν.Αρνογιαννάκη², Μ.Κοτρώτσιου³, Σ.Σταυριανός¹

¹Κλινική Πλαστικής Χειρουργικής, Α.Ο.Ν.Α. «Ο Άγιος Σάββας», ²Παθολογοανατομικό Εργαστήριο, Α.Ο.Ν.Α. «Ο Άγιος Σάββας».

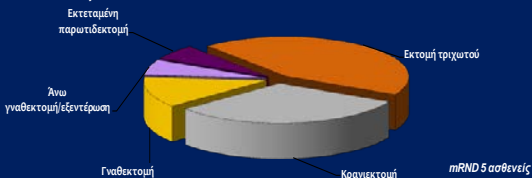
³Κλινική Πλαστικής Χειρουργικής Γ.Ν.Α «Ο Ευαγγελισμός»

Σκοπός

Είναι η καταγραφή και ο κλινικός έλεγχος της εμπειρίας στο Ελληνικό Αντικαρκινικό Ινστιτούτο σε περιπτώσεις Σαρκωμάτων Κεφαλής και Τραχήλου.

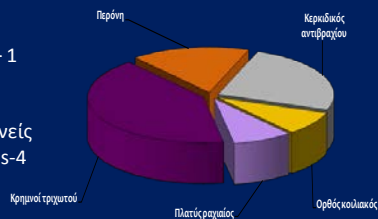
Χειρουργική εκτομή

- Εκτομή τριχωτού - 7 ασθενείς
- Κρανιεκτομή - 5 ασθενείς
- Γναθεκτομή – 2 ασθενείς (L/LCL)
- Άνω γναθεκτομή/εξεντέρωση – 1 ασθενής
- Εκτεταμένη παρωτιδεκτομή – 1 ασθενής mRND -5 ασθενείς



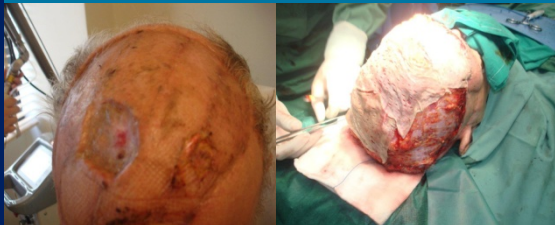Αποκατάσταση

- fibula - 1 ασθενείς
- RFF - 4 ασθενείς
- Rectus abdominis – 1 ασθενής
- LD – 2 ασθενής
- Scalp flap – 4 ασθενείς
- Dynamic Temporalis-4 ασθενείς



Παρουσίαση περιστατικού

Ασθενής Άνδρας ηλικίας 64 ετών προσήλθε με υποτροπή αγγειοσαρκώματος τριχωτού κεφαλής

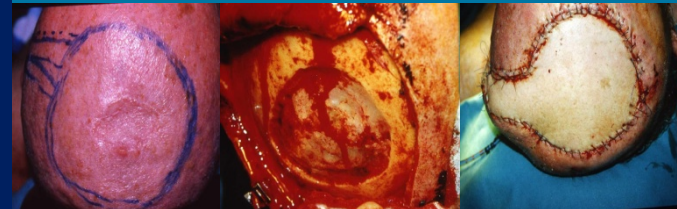


Ιστολογία

- Από την ιστολογική αναγνωρίζονται εστίες υπολειμματικής νόσου αγγειοσαρκώματος του τριχωτού κεφαλής καλής και μέτριας διαφοροποίησης.
- Τα ιστοτεμάχια παρουσιάζουν εξέλιξη του πλακώδους επιθηλίου τους με νέκρωση και δημιουργία κοκκιωμάτων φλεγμονώδους ιστού καθώς & παρουσία ιγάντοκυτταρικών κοκκιωμάτων στο χόριο.
- Το νεόπλασμα φτάνει στο εν τω βάθει χειρουργικό όριο του μεγαλύτερου ιστοτεμαχίου ενώ τα πλάγια χειρουργικά όρια του είναι ελεύθερα.
- Εκ του λεμφαδενικού καθαρισμού οι λεμφαδένες παρουσιάζουν αντιδραστική λεμφαδενοπάθεια

Παρουσίαση περιστατικού

Ασθενής Άνδρας ηλικίας 50 ετών προσήλθε με ουλή τριχωτού κεφαλής, προηγούμενη εξαίρεση-βιοψία: MFH



Χειρουργήθηκε με κρανιεκτομή πάνω από τον βελιαίο κόλπο

Αποκατάσταση με RFF

Συμπεράσματα

Η ευρεία εκτομή σε συνδυασμό με προγραμματισμένη μετεγχειρητική συμπληρωματική ακτινοθεραπεία ή χημειοθεραπεία όπου ενδείκνυται και αποκατάσταση ιδιαίτερα με μικροχειρουργικές τεχνικές προσφέρουν βελτίωση της πρόγνωσης και ιδιαίτερα της ποιότητας ζωής των ασθενών μας.